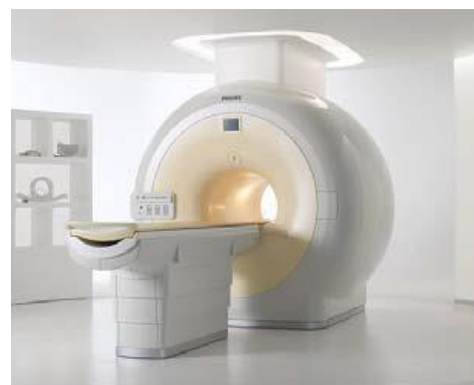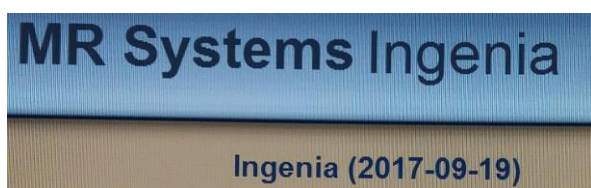


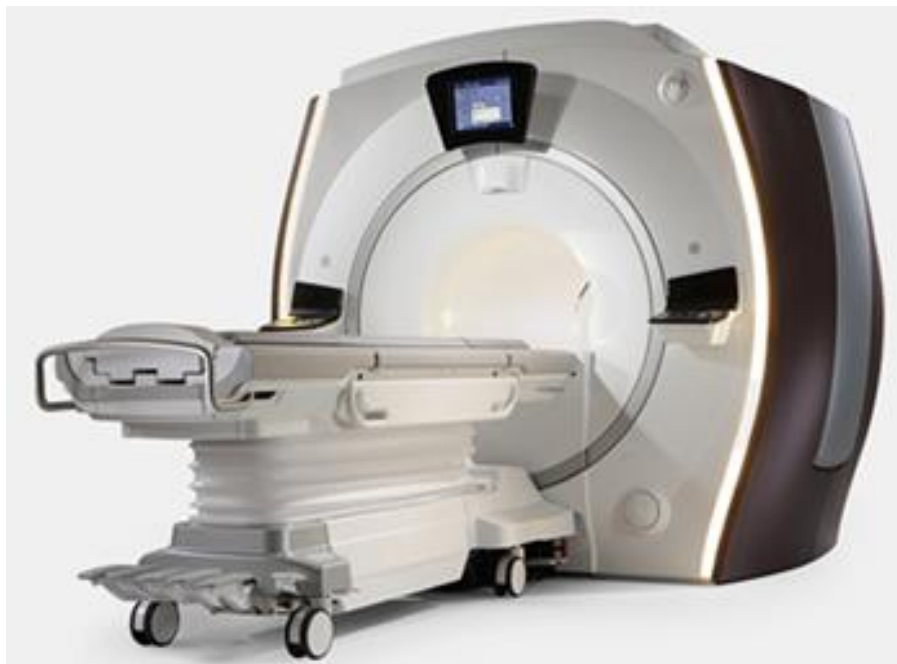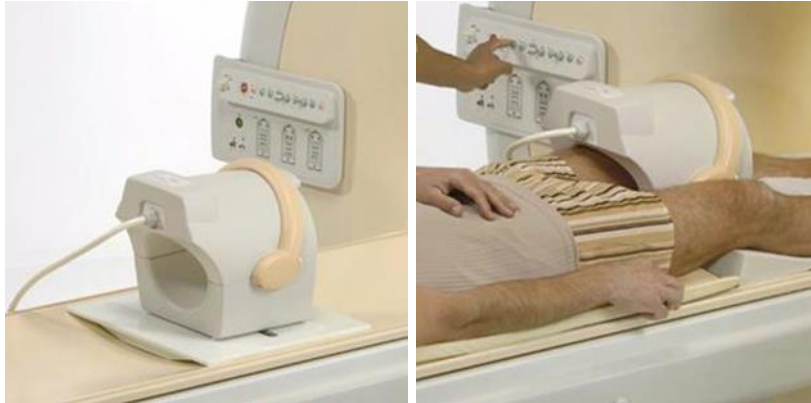Capitolo 10 RM APPARATO LOCOMOTORE ARTO INFERIORE

Data di aggiornamento: 19 marzo 2021

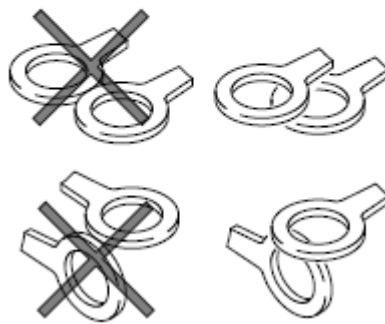
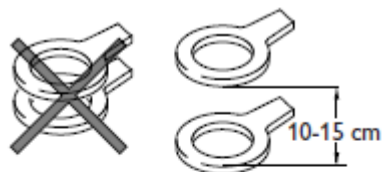
Apparecchiature utilizzate: PHILIPS Ingenia 1.5T

Software Version: Release 2017-09-19





Optima MR450w 1.5T with GEM Suite





Sommario

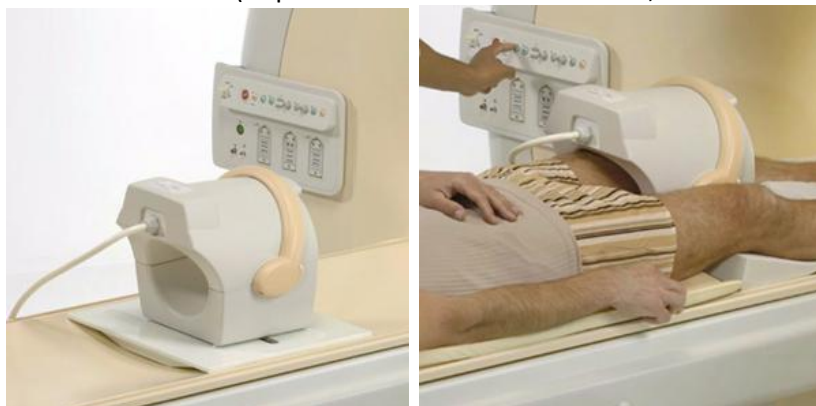GINOCCHIO.....	6
PIEDE.....	7



GINOCCHIO

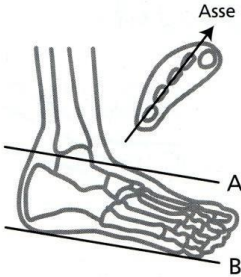

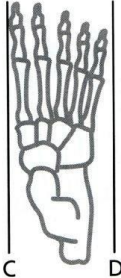
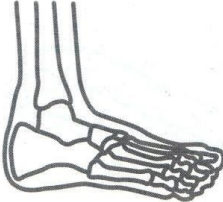
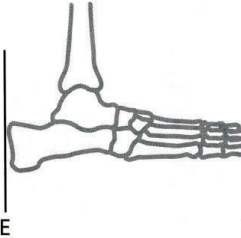

GE

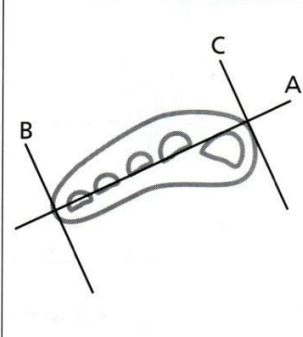
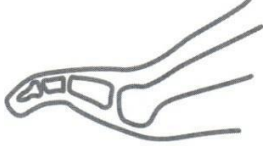
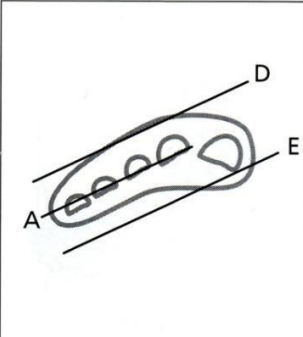
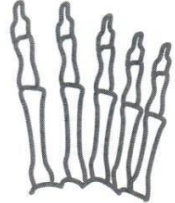
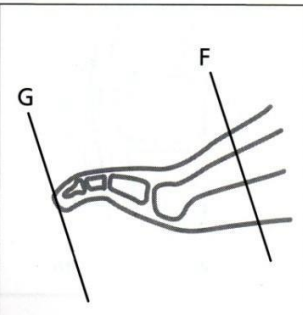
Bobina QUADKNEE (se persona obesa bobina Torso PA, Chest-4 Ch Torso Array by GE)



Feet first, paziente supino

PIEDE

Posizionamento dell'intero piede		
<p>Scout</p>  <p>Asse A B</p>	<ul style="list-style-type: none"> • Scout assiale sull'asse corto • Ottenere immagini coronali sull'asse lungo parallele all'asse lungo del piede • Coprire dall'apice del domo astragalico (linea A) alla pianta del piede (linea B) su scout sagittale 	<p>Immagine finale</p>  <p>Assiale (coronale) sull'asse lungo</p>
<p>Scout</p>  <p>C D</p>	<ul style="list-style-type: none"> • Scout coronale sull'asse lungo • Ottenere immagini sagittali parallele all'asse lungo del piede • Coprire dalla linea C alla linea D 	<p>Immagine finale</p>  <p>Sagittale</p>
<p>Scout</p>  <p>E F</p>	<ul style="list-style-type: none"> • Scout sagittale • Ottenere immagini assiali sull'asse corto perpendicolari all'asse dei metatarsi • Coprire l'intero piede dalla linea E alla linea F 	<p>Immagine finale</p>  <p>Assiale sull'asse corto</p>

Scout	Posizionamento dell'avampiede/dita	Immagine finale
	<ul style="list-style-type: none"> • Scout assiale sull'asse corto dei metatarsi • Ottenere immagini sagittali perpendicolari alla linea che grossolanamente unisce il 2° al 5° metatarso (linea A) • Coprire l'intera larghezza del piede (linee da B a C)* 	<p>Sagittale</p> 
<p>* Comprendere le dita e i metatarsi prossimali nelle immagini finali sagittali e coronali dell'asse lungo</p>		
	<ul style="list-style-type: none"> • Scout assiale sull'asse corto • Ottenere immagini coronali sull'asse lungo parallele alla linea che unisce grossolanamente il 2° al 5° metatarso (linea A) • Coprire l'intero piede dalla linea D alla linea E* 	<p>Coronale sull'asse lungo</p> 
<p>* Comprendere le dita e i metatarsi prossimali nelle immagini sagittali finali e coronali dell'asse lungo</p>		
	<ul style="list-style-type: none"> • Scout sagittale • Ottenere immagini assiali sull'asse corto perpendicolari all'asse del 2° o 3° metatarso • Coprire dalla linea F del metatarso prossimale alla linea G attraverso le dita • L'immagine finale dovrebbe riempire il riquadro 	<p>Assiale sull'asse corto</p> 